

# 4章 発疹学

4

皮膚科の診療において、最も基本的でかつ重要なものは視診および触診である。最近では生化学的検査や免疫組織学的検査などの発達によって、より客観的に診断を下すことが可能となった。しかし、やはり現在でも、視診と触診によって皮膚病変の分布や配列、色調、形態、硬さなどの情報を得ることが正確な診断を下すうえでの最重要事項であることに変わりはない。

皮膚に現れる病変を総称して皮膚<sup>ひしん</sup>疹 (skin lesion) といい、とくに比較的急速に出現した皮膚疹を<sup>ほっしん</sup>発疹 (eruption) という。皮膚疹は、健常皮膚に一次的に出現するもの (原発疹) と他の皮膚疹から二次的に生じるもの (続発疹) に大別される。また、それ以外にも特徴的な所見を示す皮膚疹には特別な名称が冠されている。本章では、さまざまな皮膚疹の性状を表現する用語について簡単に述べていく。

## A. 原発疹<sup>げんぱつしん</sup> primary skin lesion



図 4.1 紅斑 (erythema) : 毛虫皮膚炎

健常皮膚に最初に (一次的に) 出現する皮膚疹を原発疹 (primary skin lesion) という。色調の変化が主体である斑、隆起がある丘疹や結節、腫瘤、内容物として水分を含む水疱や角化物などを含む囊腫、膿を含む膿疱、一過性の隆起である膨疹などに分けられる。

### 1. 紅斑 erythema ★

真皮乳頭および乳頭下層での血管拡張、充血により生じる紅色の斑である (図 4.1, 4.2)。拡張した血管内で循環血液量が増加しているものの血管外へは漏出していないので、ガラス板で圧迫することで色調は消退する (硝子圧法による退色)。丘疹、水疱、膿疱などの他の皮膚疹の周囲にみられる紅斑はとくに紅暈 (red halo) と呼ぶ。炎症を伴い、血漿成分が真皮ににじみ出ている (みずみずしく見える) 紅斑を、<sup>しんしゅつせい</sup>滲出性紅斑という。

例外的な紅斑, 紫斑

MEMO

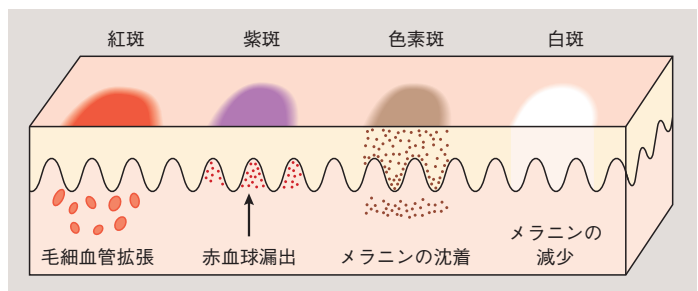


図 4.2 色調の変化を主体とする斑の病理模式図

## 2. 紫斑 purpura ★

紫から鮮紅色を呈する斑で皮内出血によって生じる（図 4.2, 4.3）。血液は血管外へ漏出しているため硝子圧法により退色せず、これが紅斑との大きな鑑別点となる。直径 2 mm 以下の小さなものを点状出血（petechia, 図 4.3）、10～30 mm 程度の大きなものを斑状出血（ecchymosis, 図 11.27 参照）、さらに大きくときに隆起するものを血腫（hematoma）という。紫の色調は、出血が起こってすぐは鮮紅色に近く（ヘモグロビンの色調）、時間経過とともに褐色調（ヘモジデリンの色調）へ変化する。マクロファージが漏出した血球を貪食し分解するにつれ青色調や黄色調に変化し、最終的に色調は消失する。

## 3. 色素斑 pigmented macule

物質の沈着により褐色、黄色、青色などをきたす斑を色素斑という（図 4.2, 4.4）。大部分がメラニンの沈着によるが、そのほか、ヘモジデリン、カロチン、胆汁色素、あるいは薬物や異物（金属、墨など）の沈着によっても生じる。

メラニンの沈着については、その沈着部位によって色調は異なる。メラニンが基底層に増加していると褐色から黒褐色になり、真皮乳頭層になると灰～紫褐色となる。また、真皮深層で沈着が生じると青色になる。各疾患におけるメラニンの沈着部位を図 4.5 に示す。

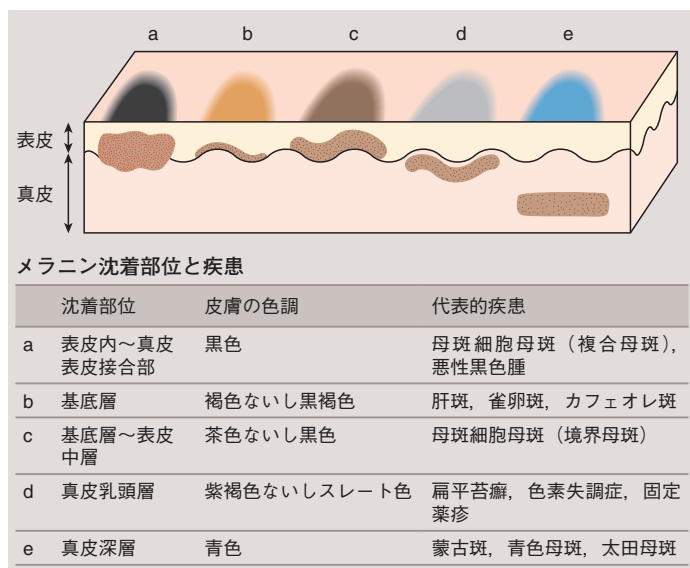


図 4.5 色素斑：メラニン色素（茶色）沈着部位と肉眼的な色調および疾患との関係

図 4.3 紫斑 (purpura) : IgA 血管炎

図 4.4 色素斑 (pigmented macule) : 老人性色素斑



図 4.6 白斑 (leukoderma) : 尋常性白斑



a



b

図 4.8 丘疹 (papule). a : 光沢苔癬, b : 接触皮膚炎




図 4.9 結節 (nodule) : 隆起性皮膚線維肉腫

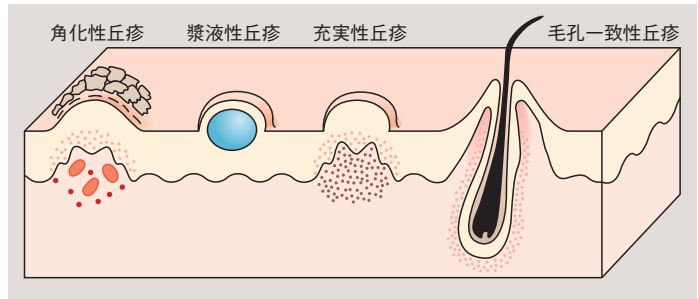


図 4.7 丘疹の模式図

#### 4. 白斑 leukoderma

メラニンの完全消失により白色の斑を呈したものである (完全脱色素斑)。先天的にメラニンが産生されない眼皮膚白皮症 (OCA1A) やまだら症, ないし後天的に生じる尋常性白斑 (図 4.6) が代表である (16 章参照)。炎症後などでメラニンが減少して白色調を呈するものは不完全脱色素斑と呼ばれる。他の発疹の周囲にみられる脱色素斑を白暈 (white halo) という。

また, 局所性貧血によっても白色調の皮疹を呈することがある (貧血母斑, 20 章 p.390 参照)。

#### 5. 丘疹 papule

★

直径 10 mm 以下の限局性隆起性変化をいう (図 4.7, 4.8)。とくに直径 5 mm 以下の小さなものを小丘疹と呼ぶこともある。丘疹は半球状, 扁平などの形態をとり, 表面の性状から平滑, びらん性, 潰瘍性, 角化性, 痂皮性などと表現される。成因としては, 主に表皮の増殖性変化や真皮内浮腫, 真皮の炎症性変化などである。肉眼所見から, 頂点に小水疱を有する漿液性丘疹 (湿疹・皮膚炎など), 水疱を伴わない充実性丘疹 (腫瘍性病変, 真皮の浮腫など) に分ける。また, 毛孔の位置と一致して丘疹を生じるもの (毛孔一致性丘疹) と一致しないもの (非毛孔一致性丘疹) に分類される。

#### 6. 結節, 腫瘤 nodule, tumor

★

結節は丘疹と同様の限局性の皮膚変化で直径 10 ~ 30 mm 程度のものをいう (図 4.9)。成因は, 浮腫, 炎症, 肉芽腫性変化, 腫瘍などさまざまである。結節のうち小型のものを小結節といい, 丘疹と同義に用いられることがあるが, ニュアンスとして少数で腫瘍状のものを小結節, 多発性のものや炎症性の場合を丘疹と呼ぶ傾向にある。一方, 30 mm 以上の隆起を有し増殖傾向の強い場合には腫瘤と呼ばれる。

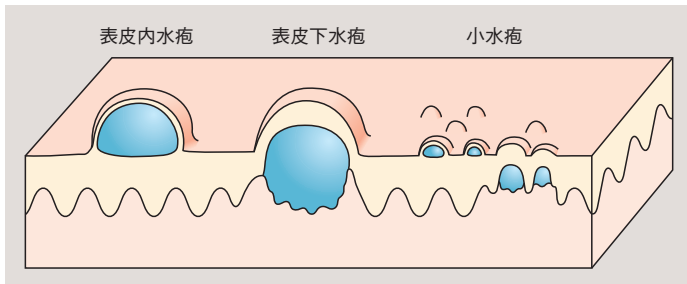


図 4.10 水疱の模式図

## 7. 水疱 blister, bulla

★

直径 5 mm 以上のものを水疱，これ以下のものを小水疱 (vesicle) という。透明な水様性の内容を持ち，天蓋に被膜をもつ皮膚隆起である (図 4.10, 4.11)。内容物の成分は血漿成分や細胞成分などが主であるが，とくに血液を含んで紅色を呈するものを血疱という。

被膜に張りが無いものは弛緩性水疱 (flaccid bulla) といい，破れやすい。これは有棘層が剥離することで生じる場合が多い (天疱瘡，伝染性膿痂疹など)。一方，被膜が厚く緊張しているものを緊満性水疱 (tense bulla) といい，表皮下に水疱が形成されている場合が多い (水疱性類天疱瘡，Dühring 疱疹状皮膚炎など)。これは弛緩性水疱と比して破れにくい。ウイルス感染症では中央に陥凹のある水疱がみられる。

手掌足底に生じた水疱は，厚い角層にはばまれるため隆起することが少なく，皮面からは小さな水滴としてみえる。これを汗疱状と表現する。また，粘膜に生じるものは，被膜が破れやすく，疼痛を伴う小びらん面と周囲の紅斑をあわせてアフタと称されることがある (後述。図 4.26 参照)。

## 8. 膿疱 pustule

★

水疱の内容物が膿性 (主に好中球) のものをいい，白色から黄

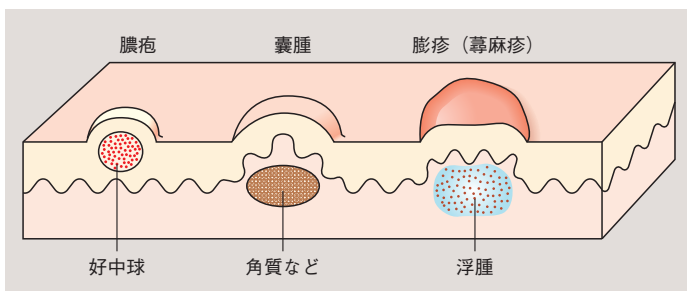


図 4.12 膿疱，囊腫，膨疹の模式図



図 4.11 水疱 (blister, bulla)。a: 水疱性類天疱瘡。b: 虫刺症




図 4.13 膿疱 (pustule) : 掌蹠膿疱症



図 4.14 囊腫 (cyst) : 類表皮囊腫



図 4.15 膨疹 (wheal) : 急性蕁麻疹

色を呈する (図 4.12, 4.13). 細菌感染によって生じる膿疱と、他の原因により白血球が遊走して形成する膿疱 (無菌性膿疱) とがある. 無菌性膿疱が多発する疾患を膿疱症と総称する (14章 p.264 参照). 真皮から皮下脂肪組織で膿が貯留している状態を膿瘍 (abscess) という.

### 9. 囊腫 cyst ★

膜様物で裏打ちされ, 閉鎖した腫瘤状病変である. 囊腫であるからといって, 必ずしも皮膚面が隆起するわけではない. 囊腫の壁は, 上皮組織もしくは結合組織からなっており, 内容として角質 (類表皮囊腫など) や液体成分 (エクリン / アポクリン汗囊腫など) などを入れる (図 4.12, 4.14).

### 10. 膨疹, 蕁麻疹 wheal, urticaria ★

皮膚の限局性浮腫で, 短時間 (24 時間以内, 多くは数時間) で消失するものをいう. 通常は淡い紅斑を伴い, わずかに扁平に隆起する. 多くは痒痒<sup>そうよう</sup>を伴い, 消失後は痕跡を残さない (図 4.12, 4.15). 蕁麻疹と膨疹は同義に使われることがあるが, 膨疹とは皮疹名であり, 膨疹を主徴とする代表的な疾患が蕁麻疹 (8章 p.130 参照) である.

## B. 続発疹 secondary skin lesion



図 4.16 萎縮 (atrophy) : 伸展性皮膚線条

続発疹 (secondary skin lesion) とは, 原発疹または他の続発疹に引き続いて二次性に生じる皮疹のことをいう.

### 1. 萎縮 atrophy ★

皮膚が菲薄化し, 表面が平滑または細かい皺<sup>しわ</sup>状となったものである (図 4.16, 4.17). 分泌機能は低下し, 表面は乾燥する. 皮膚老化, 脂肪萎縮症, 伸展性皮膚線条, 斑状皮膚萎縮症などの疾患によって生じる.

### 2. 鱗屑 scale ★

角層が皮膚面に異常に蓄積し, 正常より厚くなって生じた鱗状の白色片をいう. 鱗屑が皮表から剥離して脱落する“現象”のことを落屑<sup>らくせつ</sup> (desquamation, exfoliation) という. 正常表皮では角化細胞が個々に脱落するため, 鱗屑を肉眼でみることは